



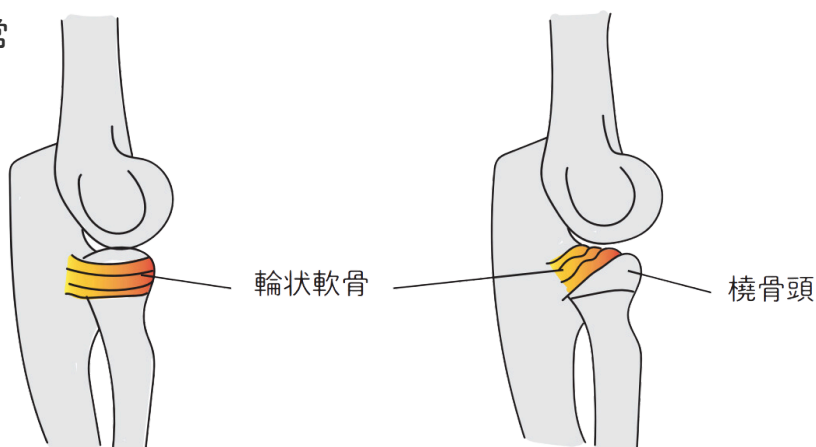
pulled elbow

肘内障

病 態

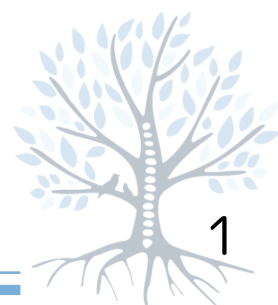
肘の外側の骨（橈骨頭）から靱帯がはずれかかることによって起こります。5歳以下の子供に多くみられます。

正常



症 状

子供が手を引っ張られた後などに、痛がって腕を下げたままでは動かしなくなります。



診断

受傷時の状況や肘をやや曲げて腕を下げたままで、痛がって動かそうとしないことで疑います。レントゲン写真で異常がないことを確認することがあります。

治療

徒手整復を行います。整復の後はいつもどおり、腕を使用してかまいません。繰り返すこともあるので注意してください。

