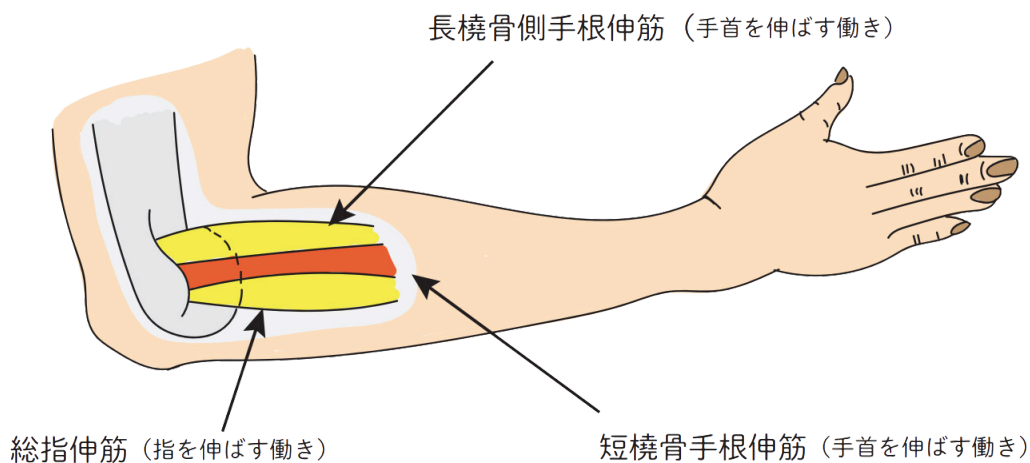




Tennis elbow

テニス肘 上腕骨外側上顆炎

原因



テニス肘と呼ばれていますが、患者さんの多くはテニス愛好家ではありません。使いすぎが原因との報告もありますが、多くは原因不明です。病態についても十分には分かってはいませんが、手関節を伸ばす筋肉の中でも、主に短橈骨側手根伸筋の起始部が肘外側部で障害されるといわれています。

症状

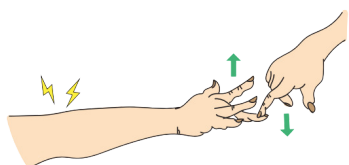
前腕をひねったり手関節を伸ばしたりするときに、肘の外側から前腕にかけて痛みが出現します。多くの場合、安静時の痛みはありません。ぞうきんを絞るときなどにも痛みが出ます。



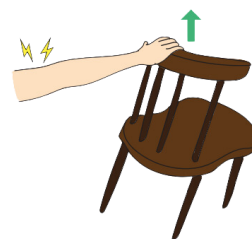
テニス肘

診断

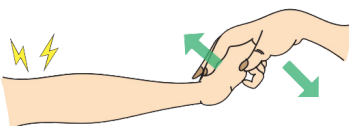
外来で簡単に行われる疼痛誘発試験を参考にします。いずれの検査でも、肘外側から前腕にかけての痛みが誘発されたらテニス肘と診断します。



中指伸展テスト



Chairテスト

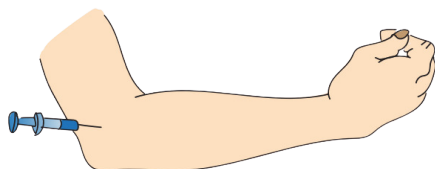


Thomsenテスト

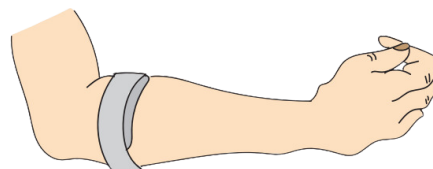
治療

保存的療法：最初に行う治療です。

1. 局所の安静を保ち、湿布や外用薬を使用します。多くの場合、これで数か月以内に痛みが軽くなります。
2. 局所麻酔剤入りステロイド注射を行います。
3. テニス肘用バンドを装着します。（使用方法は医師にご相談ください。）



注射法



テニス肘用バンド

手術療法：保存的療法で治らない時などに行います。筋膜切開術、切除術、前進術等があります。

